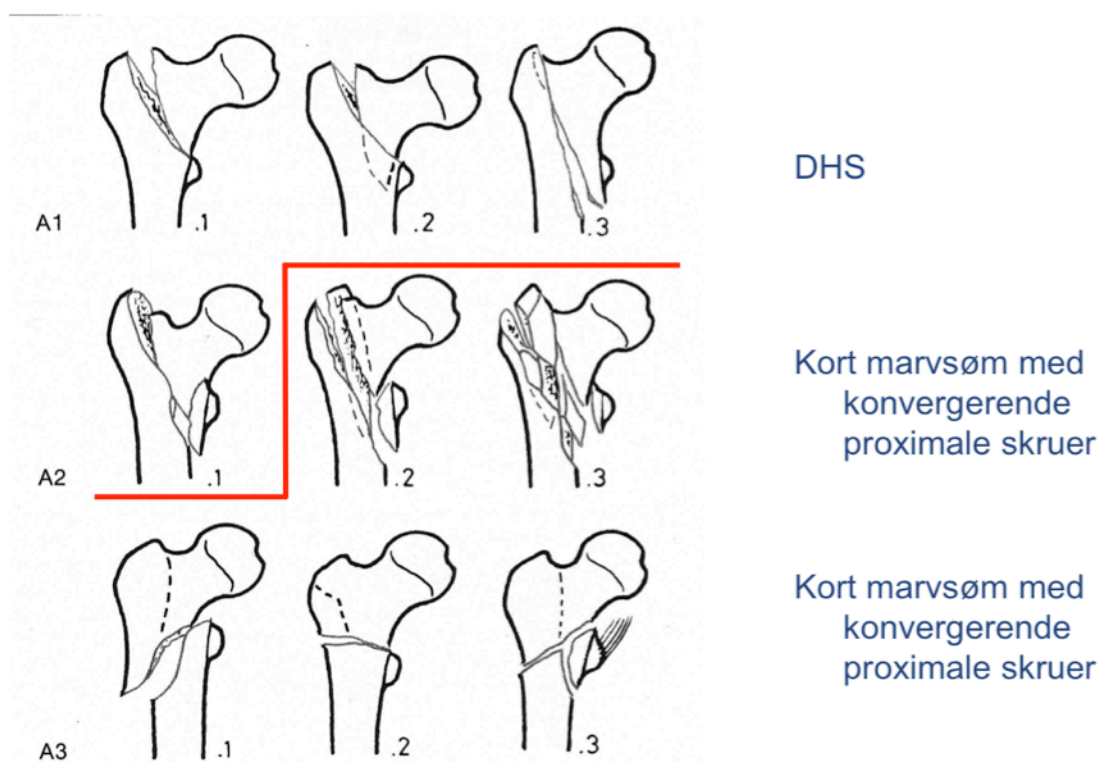


## Behandling af pertrochantære hoftefrakturer (41% af alle hoftefrakturer).

Inddeles efter AO-31 klassifikation. Stabile A1 og A2 frakturer behandles med glideskrue (DHS, dynamic hip screw). Ustabile A2 (spinkel/fratureret lateral cortex) og A3 frakturer bør behandles med VeroNail marvsøm med konvergerende proximale skruer.

### AO-31 Klassifikation



Henrik Palm et al, 2010 NOF

A2, Reoperation ved marvsøm - 4 %

A2, Reoperation ved DHS - 14%

## Behandling af subtrochantære femur frakturer

Inddeles efter Fieldings klassifikation. Subtrochantære femur frakturer kan behandles med VeroNail kort eller langt (se herunder). Alternativt kan Lateral Entry Femoral Recon Nail anvendes (LFN marvsøm). Alle skal have konvergerende låste skruer proximalt. Distalt kan anvendes låst eller dynamisk fiksatoren afhængig af fraktur type. Hvis frakturen ikke kan reponeres lukket udføres åben reponering før indsættelse af sømmet og ved Fielding type 3, eventuelt suppleret med enkelte cerclager.

### Fieldings klassifikation af subtrochantære femur frakturer (6%).

